



INFORMATIONSBLETT MOLEKULARE PATHOLOGIE

C-KIT- UND PDGFR α -MUTATIONEN BEI GASTROINTESTINALEN STROMATUMOREN

Das zunehmende Verständnis molekularer Grundlagen der Tumorbio- und die technischen Fortschritte in den molekularbiologischen Untersuchungsmethoden eröffnen die Möglichkeit, direkt an Gewebepreparaten tumorassoziierte Veränderungen auf molekularer Ebene zu diagnostizieren. Solche molekularpathologischen Befunde gewinnen immer größere Bedeutung für die Diagnostik, Therapieplanung und Prognoseeinschätzung bei verschiedenen Tumorerkrankungen. Zu den Tests der molekularen Pathologie zählen die Mutationsanalysen von **c-Kit** (auch: CD117, KIT) und **PDGFR α** (platelet-derived growth factor receptor alpha) bei **Gastrointestinalen Stromatumoren (GIST)**.

HINTERGRUND

Gastrointestinale Stromatumoren (GIST), zählen zu den Weichteil- oder Weichgewebstumoren (Sarkome). Sie können im gesamten Verdauungstrakt von der Speiseröhre bis zum Rektum auftreten, finden sich aber am häufigsten im Magen (60 %) oder Dünndarm (30%). Das Vorkommen von GIST im Bauchraum außerhalb des Magen-Darmtrakts ist sehr selten. Die Inzidenz liegt bei 10 bis 15 Neuerkrankungen per Million Einwohner und Jahr. Das mediane Erkrankungsalter liegt bei 55 bis 65 Jahren, es gibt jedoch auch Fälle in jüngeren Lebensabschnitten bis hin zum Kindesalter.

BIOLOGISCHE BEDEUTUNG VON c-KIT- UND PDGFR α -MUTATIONEN

Im Gegensatz zu Karzinomen, die aus Epithelien hervorgehen, entwickeln sich GISTs aus mesenchymalen Zellen, den embryonalen Vorläuferzellen des Binde- und Stützgewebes (Cajal-Zellen).

Maßgeblich für die Pathogenese ist eine defekte Kontrolle des Zellwachstums. Bei einem großen Teil der GIST sind die Rezeptoren c-Kit und PRGFR α (s. u.), welche Wachstumssignale von der Zelloberfläche zum Zellkern leiten, überexprimiert bzw. wegen Mutationen überaktiv.

Die Rezeptor-Tyrosinkinase **c-Kit** wird durch seinen Liganden (SCF) aktiviert und forciert im aktivierten Zustand die Zellteilung und Differenzierung über verschiedene wachstumsregulierende Signalwege (PI3K/AKT, JAK/STAT, RAS/RAF).

In ca. 95 % aller GISTs zeigt sich immunhistochemisch eine c-Kit (CD117)-Überexpression. Durch den positiven immunhistochemischen Expressionsnachweis von c-Kit sind GIST's von anderen Weichteilsarkomen, wie z. B. vom Leiomyosarkomen, abzugrenzen.

In > 80 % aller GISTs finden sich im c-Kit-Gen Mutationen, die zu einer permanenten, Liganden-unabhängigen c-Kit-Aktivierung führen. Der Nachweis einer c-Kit-Mutation sichert die GIST-Diagnose.

Am häufigsten ist das c-Kit Exon 11 von Mutationen (~ 70 %) betroffen, gefolgt vom Exon 9 (~ 9 %); Mutationen in den Exons 13 und 17 sind selten (je ~ 1 %).

Ein onkogen aktivierter c-Kit spielt nicht nur bei GIST, sondern auch beispielsweise bei Keimzelltumoren, Melanomen und Leukämien eine Rolle.

PDGFR α ist ebenfalls eine Rezeptor-Tyrosinkinase, die durch verschiedene Liganden aktiviert, Wachstumssignale über mehrere Signalwege (MAPK, PI 3K, PKC γ) in den Zellkern weiterleitet.

Bei ca. 8 % der GISTs zeigen sich Mutationen im PDGFR α -Gen; meist im Exon 18 (~ 7 %) und seltener in den Exons 12 und 14 (~ 1 %).

KLINISCHE BEDEUTUNG

Die verschiedenen Mutationen im c-Kit-Rezeptor sind mit einer unterschiedlichen Wirksamkeit von Tyrosinkinase-Inhibitoren, wie Imatinib (Glivec®) assoziiert. Folgende generelle Aussagen sind mit Einschränkungen zu verwenden, da z. T. verschiedene Mutationen desselben Kodons entweder Sensitivität oder Resistenzen gegen Tyrosinkinase-Inhibitoren bewirken können!

Am besten sprechen primäre GIST's mit einer Mutation im Exon 11 auf eine Imatinib-Therapie an (objective response rate: 72 - 86 %), während Exon 9 Mutationen und GIST's mit Wildtyp-Kit schlechter auf diese Therapie ansprechen (objective response rates: 38 - 48 %, bzw. < 29 %). Laut ESMO-Guidelines sollte bei dem Nachweis einer c-Kit Exon 9 Mutation die Imatinib-Dosis adaptiert werden.

PRGFR α -mutierte primäre GIST's sprechen (mit Ausnahmen!) gut auf eine Imatinib-Therapie an.

Die meisten erfolgreich behandelten GIST's zeigen nach ca. 12 – 36 Monaten erneut ein Fortschreiten der Erkrankung. Ein Grund dafür sind sekundäre Mutationen, welche Resistenzen gegen Tyrosinkinase-Inhibitoren in den verbliebenen Tumorzellen bewirken. Beim Versagen der Imatinib-Therapie kann ggf. auf den Tyrosinkinase-Inhibitor Sunitinib (Sutent®) zurückgegriffen werden. Sunitinib wirkt v. a. effektiv bei vielen sekundären Kit-Mutationen im Exon 13, aber nicht bei allen Exon 17 Mutationen. Weitere Medikamente sind in klinischer Erprobung z.B. Nilotinib (Tasigna®), die bei Resistenz aber auch in der primären Therapie der GIST eingesetzt werden können.

INDIKATION FÜR EINE C-KIT- UND PDGFR α -MUTATIONSANALYSE

- Sicherung der GIST-Diagnose.

- Geplante Therapie mit den Tyrosinkinase-Inhibitoren Imatinib (Glivec®), Sunitinib (Sutent®) oder Nachfolgepräparaten bei GIST.

NACHWEISMETHODE

PCR-Amplifizierung und bidirektionale Sequenzierung der c-Kit Exons 9, 11, 13, und 17 und (bei negativen c-Kit-Befund) ggf. der PDGFR α Exons 12,14 und 18.

Wenn möglich wird bei einer detektierten Mutation eine Prognose zur Wirksamkeit von Tyrosinkinase-Inhibitoren getroffen (mit Literaturzitationen).

UNTERSUCHUNGSMATERIAL

Frisches oder Formalin-fixiertes Tumorgewebe (Primärtumor oder Metastase) aus PE oder OP-Präparat.

ANSPRECHPARTNER

Dr. Marcus Bettstetter

ÜBERSICHTSLITERATUR

Agaimy and Schneider-Stock. Gastrointestinale Stromatumoren. Pathologie. 2010 Mar;31(2):115-22.

Lasota and Miettinen. Clinical significance of oncogenic KIT and PDGFRA mutations in gastrointestinal stromal tumours. Histopathology. 2008 Sep;53(3):245-66.

Liegl-Atzwanger. Gastrointestinal stromal tumors. Virchows Arch. 2010 Feb;456(2):111-27.

Blay et al. Perspective on updated treatment guidelines for patients with gastrointestinal stromal tumors. Cancer. 2010 Jul 26.

Merkelbach-Bruse S, Dietmaier W, Füzesi L, Gaumann A, Haller F, Kitz J, Krohn A, Mechttersheimer G, Penzel R, Schildhaus HU, Schneider-Stock R, Simon R, Wardelmann E. Pitfalls in mutational testing of common KIT and PDGFRA mutations in Gastrointestinal stromal tumors. BMC Med Genet. 2010 Jul 4;11(1):106.

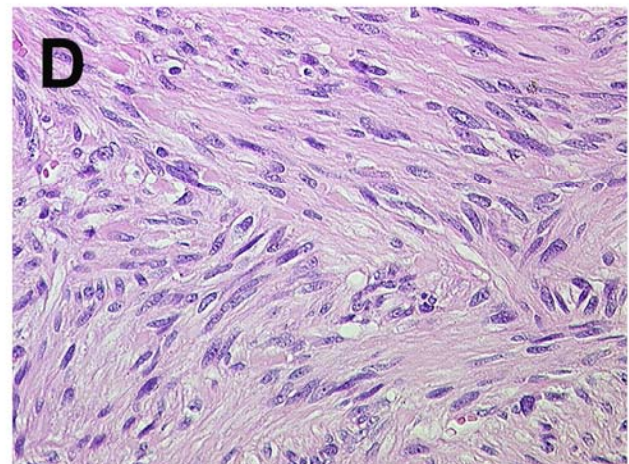
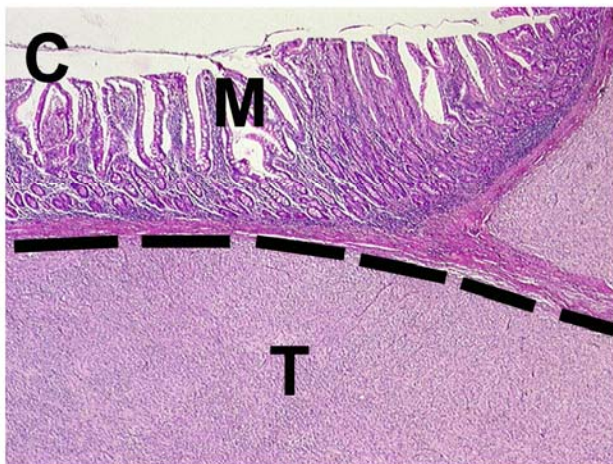
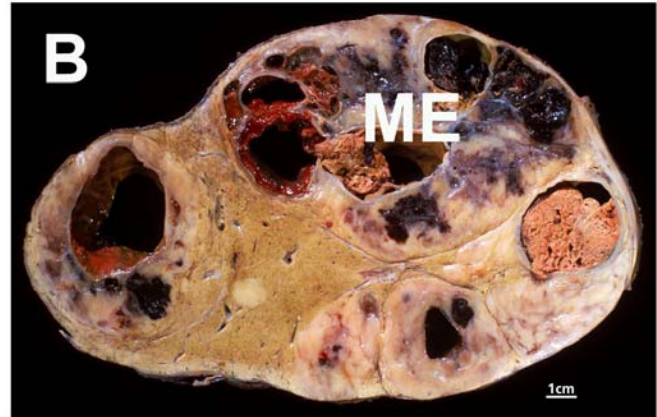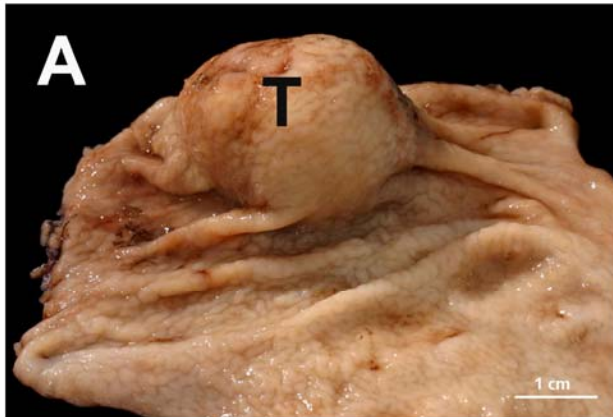
Casali and Blay. Gastrointestinal stromal tumours: ESMO Clinical Practice Guidelines for diagnosis, treatment and follow-up. Ann Oncol. 2010 May;21 Suppl 5:v98-102.

LINKS

[ESMO Guideline](#), [Krebsinformationsdienst](#), [Wikipedia](#)



INFORMATIONSBLETT MOLEKULARE PATHOLOGIE
Morphologie des Gastrointestinaler Stromatumor GIST



A) Gastraler submukös gelegener gastrointestinaler Stromatumor (T). [© PathoPic](#)

B) Lebermetastase (ME) eines gastrointestinalen Stromatumors (GIST) mit einem multizystischen überwiegend eingeblutetem Tumor und Nekrosen. [© PathoPic](#)

C) Histologie des gastrointestinalen Stromatumors (GIST). Oberhalb des Tumors liegt die reguläre Mukosa und unmittelbar darunter gelegen der Spindelzelltumor (T). Die Linie markiert die Grenze zwischen Mukosa und Tumor die auch die Markierung (--) für eine Mikrodissektion zur DNA Isolierung darstellt. [© PathoPic](#)

D) Typische Morphologie eines spindelzelligen Subtyps des gastrointestinalen Stromatumors (GIST). [© PathoPic](#)

(Bildquelle: <http://alf3.urz.unibas.ch/pathopic/intro.htm>)